

CONVOCATORIA CONCURSO-OPOSICIÓN F.E.A. OFTALMOLOGÍA

(Resolución 1109E/2020, de 30 de octubre, del Director Gerente del Servicio Navarro de Salud-Osasunbidea)

2º PRUEBA: CASOS CLÍNICOS PRACTICOS

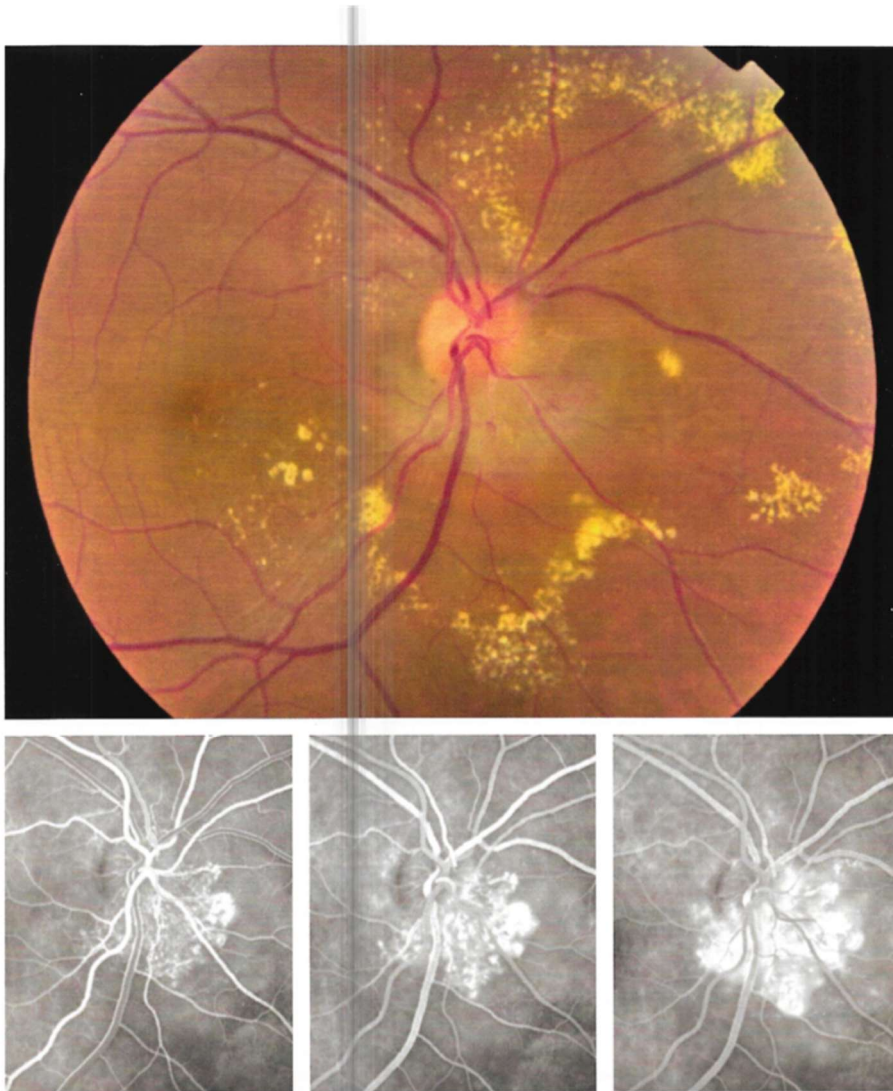23 de octubre de 2021

**NO PASE A LA HOJA SIGUIENTE
MIENTRAS NO SE LE INDIQUE QUE PUEDE COMENZAR**

CASO CLÍNICO 1: (16,5 PUNTOS)

Paciente de 20 años sin antecedentes personales de interés que consulta por disminución visual progresiva de varias semanas de evolución en OD. Su agudeza visual mejor corregida es de 0,6 en OD y 1 en OI. La tensión ocular es 15 en ambos ojos. La exploración de polo anterior es normal en ambos ojos. El aspecto de fondo de ojo y la angiografía fluoresceínica del OD se muestran en la imagen. El fondo de ojo y la angiografía fluoresceínica son normales en OI. Con estos datos indique:

1. Diagnóstico de presunción.
2. Diagnóstico diferencial.
3. Pruebas complementarias y exploraciones que solicitaría.
4. Actitud terapéutica a seguir.



CASO CLÍNICO 2: (16,5 PUNTOS)

Mujer 76 años, sin factores de riesgo cardiovascular. Adenoma tiroideo tóxico en 1987 con hipotiroidismo post-quirúrgico. Refiere molestias y enrojecimiento AO desde hace varias semanas. Según las imágenes siguientes establezca:

1. Diagnóstico.
2. Diagnóstico diferencial.
3. Tratamiento.
4. Pronóstico.
5. Comente brevemente biopsia Fig. 3.

Fig. 1: En el momento del diagnóstico

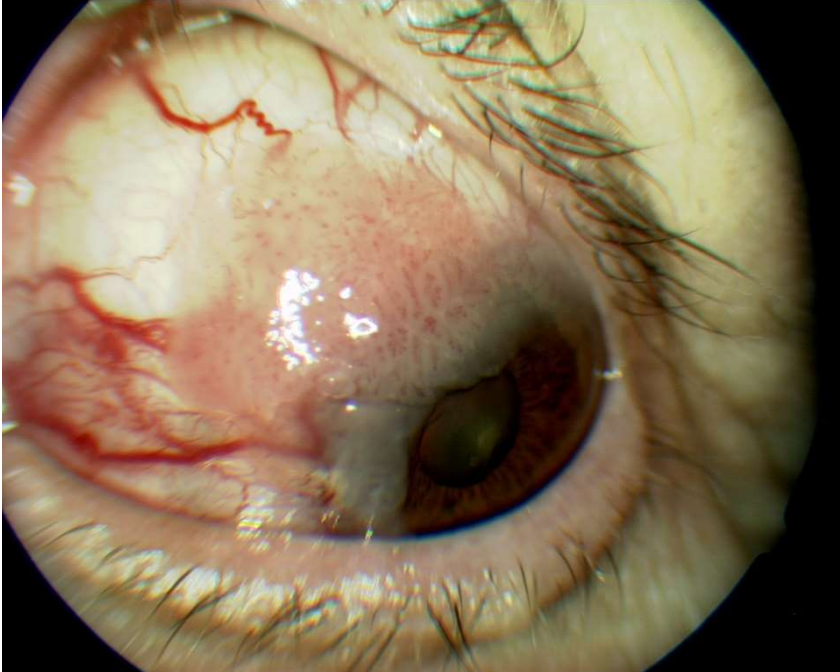


Fig. 2: Tras el tratamiento

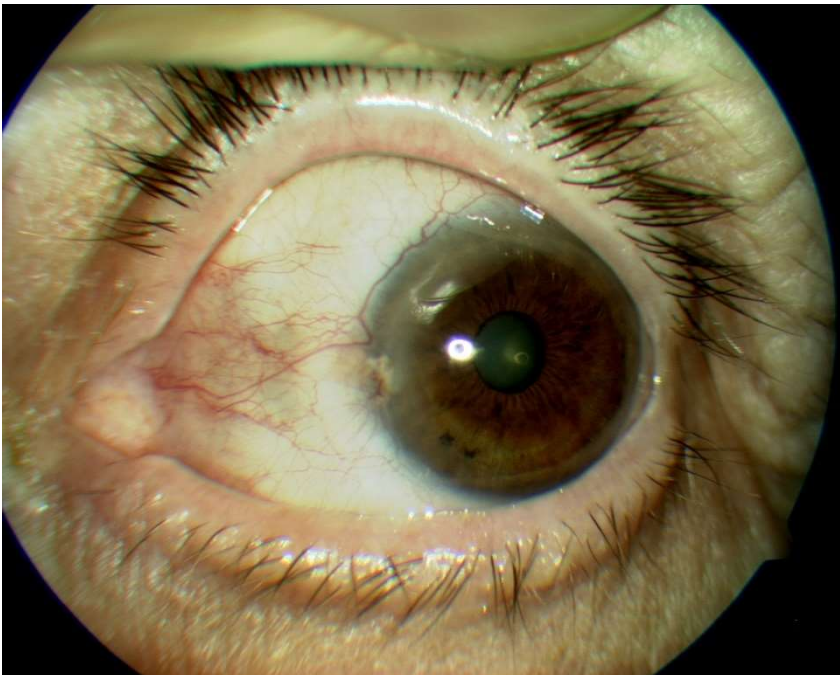

Fig 3 : Biopsia:

